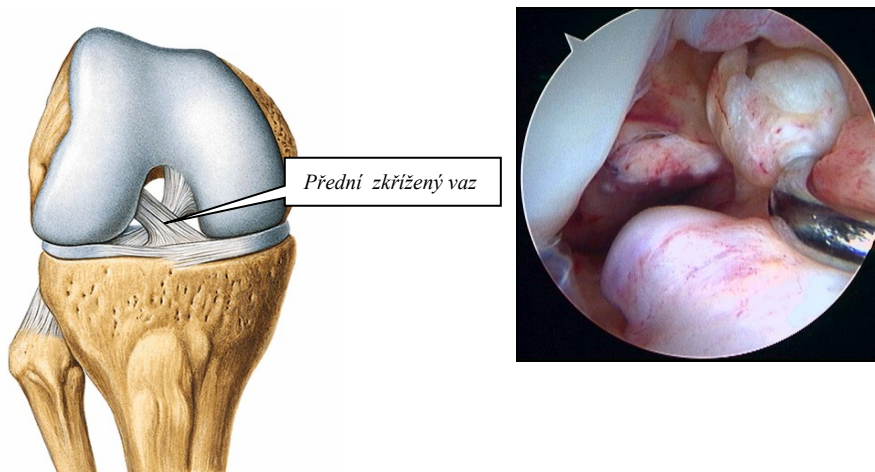


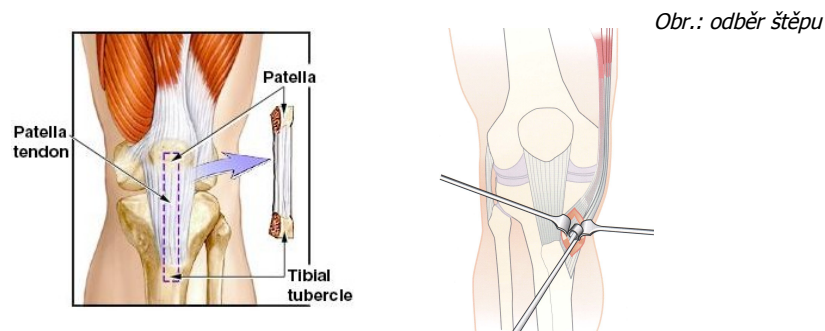
Artroskopická náhrada předního zkříženého vazu kolenního kloubu

Přední zkřížený vaz má důležitou stabilizační činnost zejména při náhlých změnách směru pohybu, při zrychlování či zbrzd'ování pohybu. Při jeho nedostatečné účinnosti je koleno nejčastěji předozadně nestabilní a to v různém stupni. Pacient má velice často pocit „vypadávání“ či „podlamování“ kolena, pocity nejistoty při sportu i při běžné denní činnosti spojené s bolestí a případně i otoky kolena. Samotné koleno se pak může pohybovat za hranice svého normálního - fyziologického rozsahu a dochází k poškozování dalších struktur, nejčastěji v pořadí vnitřní meniskus, zevní meniskus a chrupavky, pakliže je již některá z těchto struktur poškozena, je další poškozování kloubních struktur o to rychlejší.

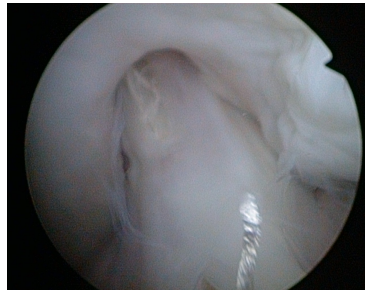

obr.: ASK obraz roztrženého LCA

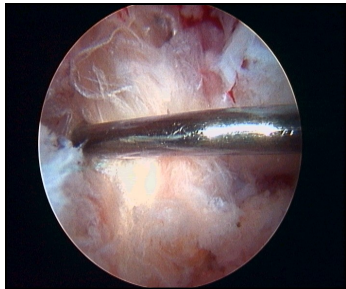
Na našem pracovišti používáme metodu artroskopické náhrady předního zkříženého vazu (zkratka LCA nebo PZV), samotná klasická otevřená cesta, jako primární operace, je již zcela opuštěna. Při artroskopii se ze dvou malých řezů zavede do kolena sonda s optikou a na obrazovce se prohlédne kloubní dutina. Druhým otvorem se zavede nástroj (vyšetřovací háček, kleštičky, nůžky, fréžku) a zbytky roztrženého vazy z kloubní dutiny se odstraní. Přitom lze vyloučit nebo ošetřit poranění dalších struktur kolenního kloubu. K náhradě LCA používáme vlastní štěp pacienta, který odebíráme ze šlach ohýbačů kolenního kloubu (tzv.hamstringů - m.semitendinosus, m.gracilis) nebo ze střední části vazy, který se napíná mezi česčkou a holenní kostí (tzv.ligamentum patellae - BTB štěp). BTB štěp má na obou koncích kostěné bločky, které se vytnou z česčky a holenní kosti.



V obou případech je potřeba štěp před ukotvením opracovat tak, aby jej bylo možné protáhnout předem připraveným vyvrtaným kostěným kanálem v holenní a stehenní kosti. Pomocí speciálních cíličů dosáhneme přesné umístění štěpu. Fixace se provádí šroubky nebo hřebíčky, které mohou být ze vstřebatelného materiálu.



obr.: „nový“ LCA



Rehabilitace po náhradě předního zkříženého vazy je vždy individuálně přizpůsobena. V současné době nejčastěji pacient začíná s RHB ihned po operaci. Zpočátku jde o rozcvičování pohybu kolenního kloubu v rozsahu od plného natažení do ohnutí zhruba do 90. stupňů, prvních 6 týdnů je nutná chůze o berlích bez zátěže operované končetiny. Po uplynutí této doby je možná již běžná zátěž bez nutnosti užívání berlí a pokračování rehabilitace, při které se rozcvičuje koleno do plného rozsahu pohybů s posilováním stehenních svalů.